

7

ЗАГАЛЬНІ ПРИНЦИПИ ОРГАНІЗАЦІЇ ТКАНИН. ЕПІТЕЛІАЛЬНІ ТКАНИНИ

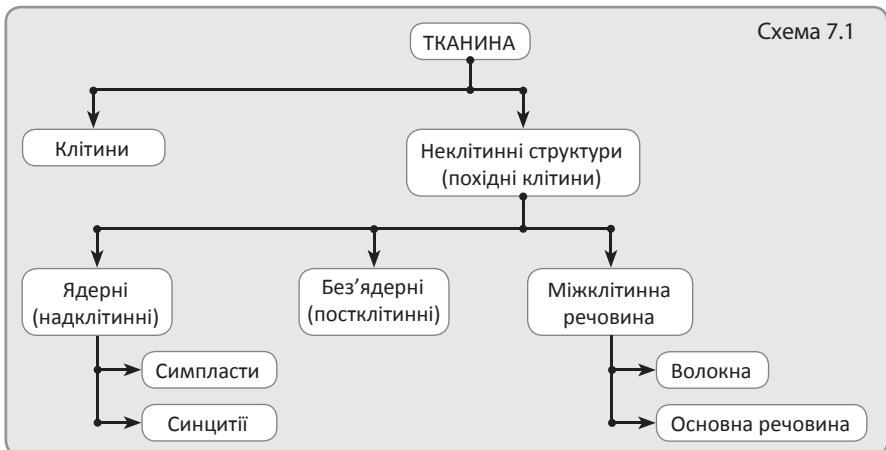
Тканина – це система організму, яка складається з клітин та їхніх похідних, сформувалася у процесі філогенезу і виконує специфічні функції (схема 7.1). Розрізняють тканини: епітеліальні, внутрішнього середовища (включають кров і лімфу, сполучні тканини, хрящову та кісткову), м'язові та нервову.

Системний підхід при визначенні поняття **тканина** полягає в тому, що кожна тканина – це не проста сукупність клітин та їхніх похідних, а система, яка набуває ряду нових властивостей, не характерних для окремих клітин.

Клітини – головний структурно-функціональний елемент будь-якої тканини, що зумовлює її основні властивості і дає початок неклітинним структурам.

Симпласти – ядерні надклітинні структури, що виникли в результаті злиття клітин в єдину, не розчленовану на клітини, цитоплазматичну масу з великою кількістю ядер (наприклад, міосимпласти скелетних м'язових волокон). Виникають шляхом злиття клітин.

Синцитії – ядерні надклітинні структури, що виникають в результаті незавершеного поділу клітин із збереженням зв'язків між їхніми елементами.



ми завдяки цитоплазматичним місткам (наприклад, окремі стадії розвитку чоловічих статевих клітин).

Без'ядерні постклітинні структури – це похідні клітин, які в результаті диференціації втрачають ядро або сегментуються на окремі фрагменти, набуваючи при цьому ряду властивостей, необхідних для виконання ними спеціалізованих функцій (наприклад, формені елементи крові – еритроцити і тромбоцити; рогові лусочки епідермісу).

Міжклітинна речовина – сукупний продукт діяльності клітин деяких тканин. Її наявність, відносний вміст, склад і фізико-хімічні властивості є характерними ознаками кожної тканини (наприклад, багато міжклітинної речовини містять тканини внутрішнього середовища).

Тканини виникають в процесі онтогенезу, який значною мірою повторює філогенез. Закономірності еволюційного розвитку тканин обґрунтовані в теорії дивергентної еволюції М. Г. Хлопіна та теорії паралелізму О. О. Заварзіна.

Теорія дивергентної еволюції тканин розглядає їх еволюційні перетворення як дивергентний процес, у ході якого з одного ембріонального зачатка поступово виникають різні тканини з яскраво вираженими структурними і функціональними відмінностями (розбіжностями).

Теорія паралелізму вказує на незалежний (паралельний) хід еволюції тканин у різних гілках тваринного світу, який завершився утворенням схожих за будовою тканин, що виконують однакові функції.

Об'єднує ці дві теорії *еволюційна концепція розвитку тканин* (А. А. Браун, В. П. Михайлов), згідно з якою схожі структури в різних гілках філогенетичного дерева виникли паралельно в ході дивергентного розвитку.

Розвиток тканин (гістогенез) відбувається в ембріональному періоді з клітинного матеріалу зародкових листків (ектодерми, мезодерми, ендодерми) завдяки процесам детермінації та диференціації.

Детермінація – це вибір подальшого напрямку розвитку клітин шляхом блокування компонентів геному.

Диференціація – це поява відмінностей (біохімічних, морфологічних) між клітинами, завдяки яким вони можуть виконувати специфічні функції.

Диферон (гістогенетичний ряд) – це сукупність клітин, які послідовно розвиваються з одного виду стовбурових клітин до зрілої спеціалізованої клітини.

Стовбурові клітини – найменш диференційовані клітини даної тканини, які дають початок гістогенетичним рядам. Функція – збереження генетичної інформації, необхідної для відновлення тканин.

Морфофункціональні особливості стовбурових клітин – за розмірами клітини малі, ядерні (мають високий ядерно-цитоплазматичний індекс Гертвіга), форма клітин – округла, в ядрі – гетерохроматин, який досить інтенсивно забарвлюється, ядерець майже не видно, синтетичні процеси в клітині незначні, тільки для підтримання її життєдіяльності.

Властивості стовбурових клітин:

- утворюють самопідтримуючу популяцію;
- рідко діляться;
- резистентні (нечутливі) до дії ушкоджуючих чинників;
- можуть бути плюрипотентними (бути джерелом кількох диферонів).

Напівстовбурові клітини (родоначальні) – виникають безпосередньо внаслідок диференціації стовбурових.

Клітини-попередники – дають початок диференційованим зрілим клітинам даної тканини.

Камбіальні клітини – сукупність стовбурових, напівстовбурових та клітин-попередників даної тканини, поділ яких підтримує необхідну кількість її клітин та поповнює втрату зрілих елементів тканини.

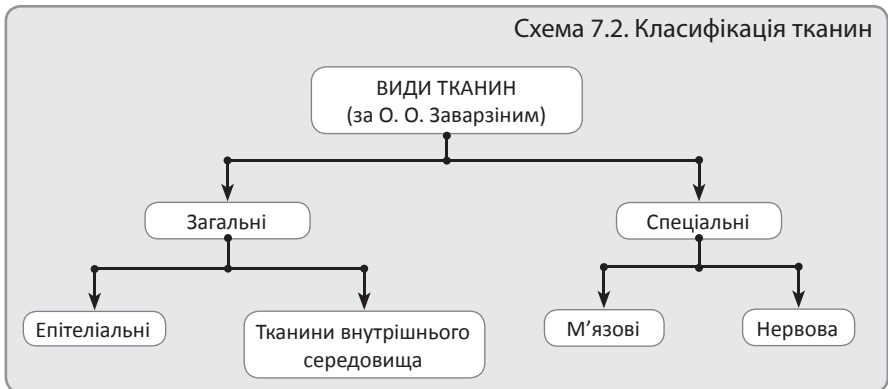
Диференційовані клітини – найбільш зрілі клітини гістогенетичного ряду, виконують специфічні для даної тканини функції.

Регенерація – це відновлення структур організму (втрачених або ушкоджених).

Фізіологічна регенерація – це природне відновлення гістологічних структур.

Репаративна регенерація – утворення нових структур замість ушкоджених.

Метаплазія – перехід одного виду тканини в інший в межах одного зародкового листка (наприклад, у дихальних шляхах при хронічних запальних процесах одношаровий війчастий епітелій може переходити в багатшаровий плоский) (схема 7.2).



Епітеліальні тканини – це тканини, які відмежовують внутрішнє середовище організму від зовнішнього і одночасно здійснюють з ним зв'язок. Їхнє положення на межі двох середовищ є найважливішою ознакою епітеліальних тканин, яка визначає структуру всіх їхніх різновидів.

Під час багатьох захворювань будова і функція епітеліальних тканин можуть зазнавати значних змін. Знання характерних морфологічних ознак епі-

теліальних тканин у нормі допомагає розібратися в основі багатьох патологічних процесів, вірно встановити діагноз і передбачити наслідки хвороби.

Епітеліальні тканини покривають поверхню тіла, входять до складу слизових і серозних оболонок, утворюють паренхіму залоз та інших паренхіматозних органів.

Розрізняють три види епітеліїв:

- покривні епітелії (утворюють різноманітні вистелення);
- залозисті епітелії (утворюють залози);
- сенсорні епітелії (виконують рецепторні функції, входячи до складу органів чуття).

Функції епітелію:

- розмежувальна – бар'єр між внутрішнім середовищем організму та зовнішнім середовищем;
- захисна – захист внутрішнього середовища організму від механічних, фізичних, хімічних чинників та мікрофлори;
- обмін речовин – усмоктування речовин та виведення їх назовні;
- секреторна – притаманна клітинам залозистого епітелію;
- сенсорна (рецепторна) – сприйняття сигналів (механічних, хімічних), які надходять із зовнішнього середовища (наприклад, рецепторні клітини органа слуху та рівноваги, органа смаку).

Загальні морфофункціональні особливості епітелію:

- тканини побудовані з епітеліоцитів, що утворюють пласти;
- відсутня міжклітинна речовина;
- наявність міжклітинних контактів, які забезпечують міцний зв'язок епітеліоцитів в єдиному пласті;
- граничне розташування (між зовнішнім середовищем і тканинами внутрішнього середовища);
- полярна диференціація (клітини мають апікальний і базальний полюс). Апікальний полюс клітини (грец. *арех* – верхівка) спрямований до зовнішнього середовища, вільний, може утворювати мікрворсинки, щіточкову облямівку, війки. Базальний полюс спрямований до тканин внутрішнього середовища, зв'язаний з базальною мембраною, може утворювати базальну посмугованість (глибокі інвагінації плазмолемми та компактне розташування мітохондрій сприяють транспорту іонів та води).

Епітеліям також властиве явище **анізоморфії** (наявність клітин різної форми). Одношарові епітелії можуть мати **горизонтальну анізоморфію** (одношаровий багаторядний війчастий епітелій), багатшарові епітелії – **вертикальну анізоморфію** (неоднакові морфологічні властивості клітин різних шарів);

- епітелій розташовується на базальній мембрані (див. нижче);

- відсутність кровоносних судин; живлення здійснюється шляхом дифузії через базальну мембрану із судин пухкої волокнистої сполучної тканини, яка розташована під епітелієм. Винятком є судинна смужка кортієвого органа внутрішнього вуха;
- висока здатність до регенерації (зумовлена граничним розташуванням епітеліїв, здійснюється завдяки камбіальним клітинам).

Базальна мембрана – на світлооптичному рівні має вигляд безструктурної смужки товщиною до 1 мкм. На ультраструктурному рівні – має **кілька пластинок**:

- а) світла пластинка** (граничить з базальним полюсом епітеліоцитів). Вміщує глікопротеїн – ламінін, протеоглікани, якірні філаменти (ідуть від напівдесмосом епітеліоцитів), іони Ca^{2+} ;
- б) щільна пластинка** – розташована під світлою пластинкою, повернена в сторону сполучної тканини. Вміщує колаген IV типу, глікопротеїни – ентактин і фібронектин, іони Ca^{2+} , гепарансульфат, якірні фібрили у вигляді петель, в які протягуються колагенові фібрили, розташовані глибше в пухкій волокнистій сполучній тканині (деякі автори називають це третьою пластинкою базальної мембрани – **в) фіброретикулярною**).

Функції базальної мембрани:

- механічна (прикріплювальна, зв'язок епітелію з глибше розташованою сполучною тканиною);
- трофічна (живлення епітеліїв за рахунок судин глибше розташованої сполучної тканини);
- бар'єрна (вибірковий транспорт речовин);
- обмеження інвазивного росту епітелію в сполучну тканину.

Цитокератини як маркери різних видів епітеліальних клітин. Одним із елементів цитоскелета епітеліоцитів є проміжні філаменти, утворені білками кератинами (близько 30 різних форм). Для кожного виду епітелію, а також для кожного шару в багат шарових епітеліях характерний певний набір цитокератинів. Зміна набору цитокератинів може вказувати на порушення диференціації або злоякісне переродження епітеліоцитів.

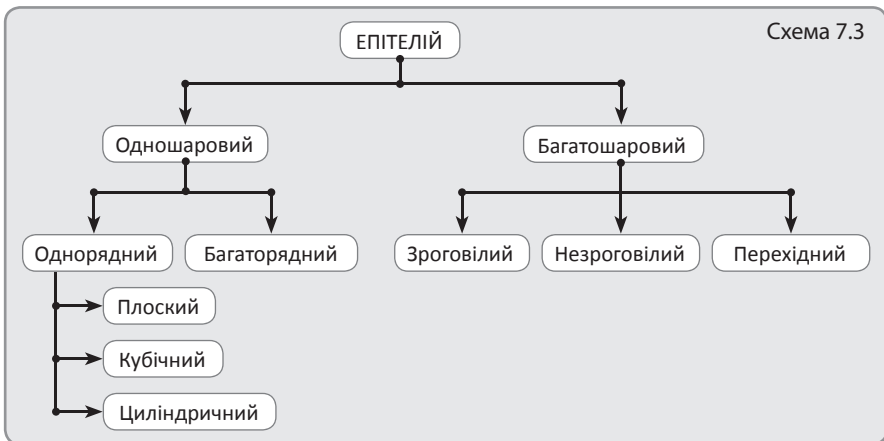
КЛАСИФІКАЦІЯ ЕПІТЕЛІАЛЬНИХ ТКАНИН

1. Філогенетична класифікація М. Г. Хлопіна (за походженням)

- шкірний – розвивається з ектодерми; розташування – шкіра, роговівка та кришталік ока, ротова порожнина, глотка, стравохід, відхідник, піхва;

- кишковий – розвивається з ендодерми, розташування – шлунок, тонка і товста кишка;
- нирковий – розвивається з проміжної мезодерми, розташування – канальці нирок;
- целомічний (мезотелій) – розвивається з вентральної мезодерми, розташування – серозні оболонки (плевра, очеревина, перикард);
- епендімогліальний – розвивається з нервової трубки, розташування – вистилає порожнини мозку;
- ангіодермальний (ендотелій) – розвивається з мезенхіми, розташування – утворює внутрішню оболонку стінки судин.

2. Морфофункціональна класифікація (схема 7.3)



Одношаровий епітелій – це епітелій, усі клітини якого контактують з базальною мембраною (рис. 7.1).

Однорядний епітелій – це епітелій, клітини якого мають однакову форму і ядра в них розташовуються на одному рівні. Однорядні епітелії можуть бути плоскими, кубічними, призматичними (циліндричними).

Одношарові однорядні плоскі епітелії. Ширина основи клітин більша за висоту. Завдяки малій товщині епітеліального пласта через нього легко дифундують різні речовини. Є кілька різновидів цих епітеліїв:

- мезотелій – знаходиться в складі серозних оболонок (плеври, перикарду, очеревини);
- ендотелій – утворює внутрішню оболонку стінки судин та ендокарда серця;
- альвеоцити I типу – утворюють стінку альвеол легень;
- плоскі клітини тонких канальців нефрона нирки.

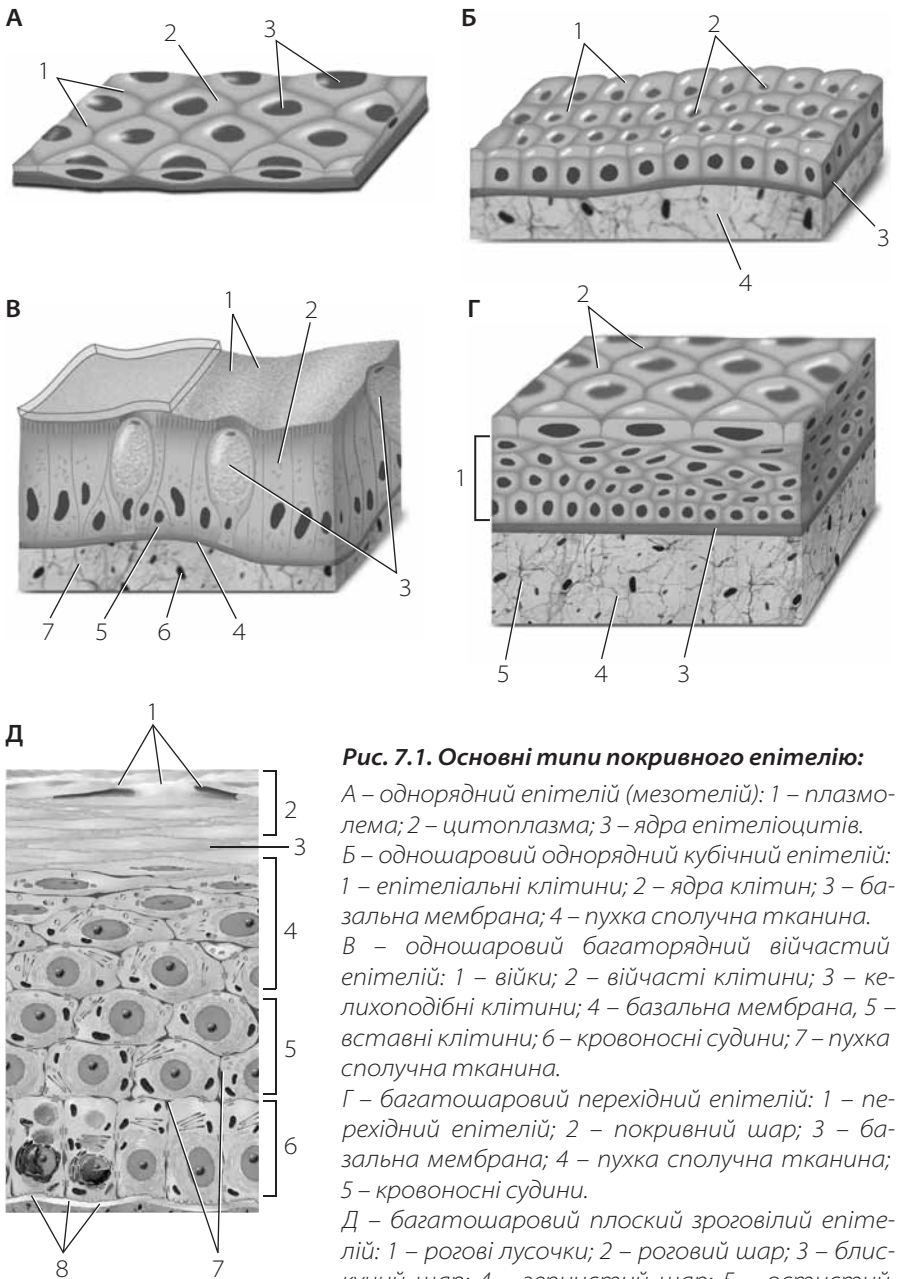


Рис. 7.1. Основні типи покривного епітелію:

А – однорядний епітелій (мезотелій): 1 – плазмолема; 2 – цитоплазма; 3 – ядра епітеліоцитів.

Б – одношаровий однорядний кубічний епітелій: 1 – епітеліальні клітини; 2 – ядра клітин; 3 – базальна мембрана; 4 – пухка сполучна тканина.

В – одношаровий багаторядний вийчастий епітелій: 1 – вийки; 2 – вийчасті клітини; 3 – келихоподібні клітини; 4 – базальна мембрана, 5 – вставні клітини; 6 – кровоносні судини; 7 – пухка сполучна тканина.

Г – багатошаровий перехідний епітелій: 1 – перехідний епітелій; 2 – покривний шар; 3 – базальна мембрана; 4 – пухка сполучна тканина; 5 – кровоносні судини.

Д – багатошаровий плоский зроговілий епітелій: 1 – рогові лусочки; 2 – роговий шар; 3 – блискучий шар; 4 – зернистий шар; 5 – остистий (шипуватий) шар; 6 – базальний шар; 7 – міжклітинні щілини; 8 – базальна мембрана

Одношаровий однорядний кубічний епітелій знаходиться в каналцях нирок, фолікулах щитоподібної залози, дрібних протоках підшлункової залози, жовчних протоках печінки, дрібних збірних трубочках нирки. Ширина клітин дорівнює їхній висоті.

Одношаровий однорядний призматичний (циліндричний) епітелій. Знаходиться в шлунку, кишечнику, великих протоках підшлункової залози, великих жовчних протоках, жовчному міхурі, маткових трубах, матці. Висота клітин більша за ширину основи. Розрізняють кілька видів цього епітелію: залозистий (у шлунку), облямований (у кишці, жовчному міхурі), миготливий (у маткових трубах, яйцєводах).

Одношаровий багаторядний війчастий епітелій – це епітелій, клітини якого мають різну форму, ядра розташовані на різному рівні, але всі клітини контактують з базальною мембраною. Цьому різновиду епітелію властива ***горизонтальна анізоморфія***. Знаходиться в дихальних шляхах.

Багатошаровий епітелій – це епітелій, у якому тільки нижній шар клітин контактує з базальною мембраною, клітини решти шарів зв'язок з нею втрачають. Форма клітин у різних шарах неоднакова. Тип епітелію визначається за формою його поверхневого шару (рис. 7.1).

Багатошаровий плоский зроговілий епітелій утворює епідерміс шкіри, складається з 6 шарів:

1. ***Базальний*** – один шар клітин кубічної чи призматичної (циліндричної) форми, часто з фігурами мітозу. Тут присутні кератиноцити (клітини епідермісу, які підлягають зроговінню), пігментні клітини (меланоцити), клітини Лангерганса (макрофаги), клітини Меркеля (забезпечують тактильну чутливість). Кератиноцити мають численні проміжні кератинові філаменти.
2. ***Остистий*** – кілька шарів клітин неправильної форми, з'єднаних десмосомними контактами в ділянці численних відростків (шипів). У клітинах глибших шарів (ближче до базального) також зустрічаються фігури мітозу. Кератиноцити мають велику кількість проміжних кератинових філаментів.
3. ***Зернистий*** – два-чотири шари клітин веретеноподібної (сплющеної) форми, вміщують базофільні гранули кератогіаліну (свідчать про початок процесів зроговіння) та ламелярні тільця – кератиносоми (наповнені рядом ферментів та ліпідів, які забезпечують бар'єрну функцію та водонепроникність епітелію).
4. ***Блискучий*** – виражений тільки в товстій шкірі долонь та підшов. Має вигляд тонкої блискучої гомогенної смужки. Являє собою перехід від живих клітин зернистого шару до шару рогових лусочок (постклітинних структур, що не мають ядер). Кератиноцити вміщують білок елеїдин – подальшу стадію перетворення кератогіаліну.
5. ***Роговий*** – декілька шарів рогових лусочок, заповнених кератином та пухирцями повітря.

6. **Роз'єднаний** – десмосоми руйнуються завдяки ферментам кератиносом (видозмінених лізосом), при цьому кератиноцити злуцуються.

Цьому різновиду епітелію властива **вертикальна анізоморфія**.

Багат шаровий плоский незроговілий епітелій знаходиться в стравоході, ротовій порожнині, рогівці ока, піхві. Складається з 3-х шарів:

1. Базальний – один шар клітин кубічної або призматичної (циліндричної) форми, які часто діляться мітозом.
2. Остистий – кілька шарів клітин неправильної форми, з'єднаних десмосомними контактами в ділянці численних відростків (шипів).
3. Шар плоских клітин – закінчуючи життєвий цикл, клітини злуцуються з поверхні епітелію.

Цьому різновиду епітелію властива **вертикальна анізоморфія**.

Багат шаровий перехідний епітелій (уротелій) знаходиться в ниркових чашечках, мисках, сечоводах, сечовому міхурі, проксимальному відділі сечівника. Товщина епітелію і форма клітин залежать від наповнення сечовивідних шляхів. Складається з трьох шарів:

1. Базальний – дрібні клітини трикутної форми, які широкою основою прилягають до базальної мембрани.
2. Проміжний – клітини полігональної форми, черепицеподібно накладаються одні на одних. У порожньому сечовому міхурі за рахунок виштовхування деяких клітин проміжного шару догори товщина епітеліального пласта збільшується (клітини переходять у вищі шари).
3. Покривний – нерідко клітини двоядерні та триядерні, можуть змінювати форму при розтягненні від грушоподібної до плоскої, використовуючи при цьому депозити плазмолемі.

Цьому різновиду епітелію властива **вертикальна анізоморфія**.

Залозистий епітелій

Залозисті клітини (гландулоцити) синтезують секрет і виводять продукти синтезу. **Секреторний цикл** включає такі фази:

1. Поглинання вихідних продуктів з крові та лімфи через базальний полюс гландулоцитів.
2. Синтез нових продуктів у синтетичному апараті гландулоцитів, оформлення та накопичення в них секреторних продуктів.
3. Виділення секрету з гландулоцитів.
4. Відновлення вихідного стану гландулоцитів (крім секреції за голокриновим типом).

Залежно **від типу секреції** (способу виділення секрету) розрізняють такі залози:

- мерокринові (виділяють секрет без порушення цілісності клітини) – більшість залоз в організмі людини;

- апокринові (апикальна частина клітини відокремлюється разом із секретом) – молочні та специфічні потові залози, церумінозні залози зовнішнього слухового ходу;
- голокринові (клітина цілком руйнується) – всі сальні залози.

Класифікація залоз

За локалізацією стосовно епітеліального пласта виділяють залози *ендоепітеліальні* й *екзоепітеліальні*. Ендоепітеліальні залози одноклітинні, розташовані в епітеліальному пласті (наприклад, келихоподібні клітини, ендокриноцити). Екзоепітеліальні залози багатоклітинні, розташовані за меєю пласта в сполучній тканині.

За місцем виведення секрету – розрізняють ендокринні залози, що синтезують гормони і виділяють їх у кров, і екзокринні залози, які виводять продукти секреції на поверхню епітеліального пласта.

Ендокринні залози мають тільки кінцеві секреторні відділи, але не мають вивідних проток. За формою кінцевих секреторних відділів залози бувають фолікулярного типу (секреторні відділи у вигляді мішечків) і трабекулярного (у вигляді тяжів клітин).

Екзокринні залози мають кінцеві секреторні відділи та вивідні протоки (рис. 7.2).

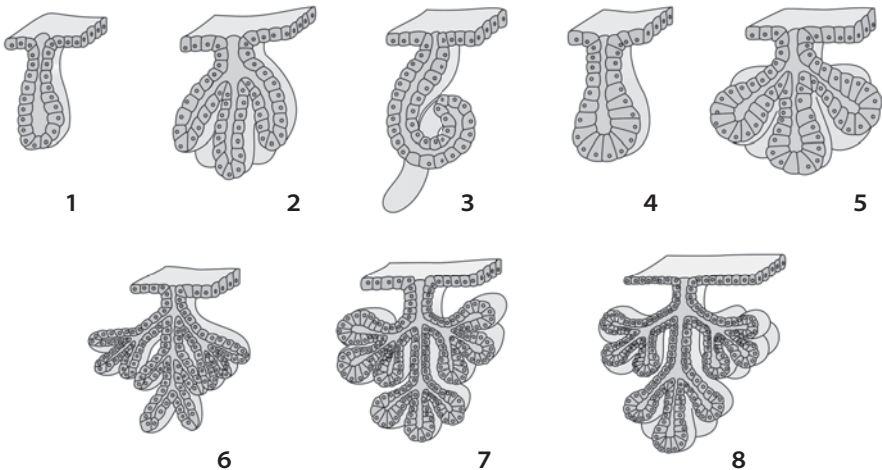


Рис. 7.2. Залози різних типів:

1 – проста трубчаста залоза; 2 – проста розгалужена трубчаста залоза; 3 – проста кільцево-спірально трубчаста залоза; 4 – проста альвеолярна залоза; 5 – проста розгалужена альвеолярна залоза; 6 – складна розгалужена трубчаста залоза; 7 – складна розгалужена альвеолярна залоза; 8 – складна розгалужена трубчато-альвеолярна залоза

Екзокринні залози

За розгалуженням вивідних проток залози поділяють на *прості* і *складні*. Якщо вивідна протока розгалужена, залози називаються *складними*, якщо нерозгалужена – *простими* (рис. 7.2).

Залежно від кількості секреторних відділів прості залози поділяють на *нерозгалужені* (мають один секреторний відділ та одну вивідну протоку) і *розгалужені* (мають кілька секреторних відділів та одну вивідну протоку). Складні залози завжди розгалужені, оскільки мають багато кінцевих секреторних відділів.

За формою кінцевих секреторних відділів залози бувають трубчасті (у вигляді трубочки), альвеолярні (у вигляді мішечка) та альвеолярно-трубчасті (змішані).

Сенсорний епітелій

Сенсорний епітелій – спеціалізовані клітини-посередники (наприклад, рецепторні клітини органа слуху та рівноваги, органа смаку), які здатні сприймати сигнали (механічні, хімічні), що надходять із зовнішнього середовища.

Теоретичні питання

1. Визначення поняття "тканина", класифікація тканин.
2. Вклад О. О. Заварзіна, М. Г. Хлопіна в розробку вчення про тканини.
3. Взаємозв'язок тканин, репаративна та фізіологічна регенерація, межі мінливості тканин.
4. Загальна характеристика епітеліальної тканини (топографія, основні морфофункціональні ознаки, функціональне значення, джерела розвитку).
5. Класифікація типів покривного епітелію: морфофункціональна та філогенетична.
6. Мікроскопічна та ультрамікроскопічна будова епітеліальних клітин: органиди загального та спеціального призначення, полярність клітин, зв'язок епітеліальних клітин між собою, будова і функції базальної мембрани.
7. Будова різноманітних типів покривного епітелію: одношаровий плоский епітелій, одношаровий кубічний епітелій, одношаровий циліндричний епітелій (облямований та слизовий), одношаровий багаторядний війчастий епітелій, багатшаровий плоский незроговілий епітелій, багатшаровий плоский зроговілий епітелій, перехідний епітелій.
8. Фізіологічна та репаративна регенерація епітеліальних тканин.
9. Будова залозистого епітелію, залозиста секреторна клітина, фази секреторного циклу та типи секреції (мерокриновий, апокриновий, голокриновий).
10. Ендокринні та екзокринні залози, їхні основні морфофункціональні ознаки.
11. Принцип будови і класифікація екзокринних залоз.



Спеціальна гістологія та ембріологія

**Спеціальна гістологія – наука про будову органів
та систем органів**

Нервова система – головна інтегруюча система організму, яка забезпечує зв'язок із зовнішнім середовищем, регулює функцію всіх життєвих процесів, координацію та інтеграцію діяльності систем органів.

Головною тканиною нервової системи є нервова тканина, яка здатна сприймати подразнення із зовнішнього або внутрішнього середовища, трансформувати їх у відчуття і на основі останніх формувати реакції-відповіді.

15

НЕРВОВА СИСТЕМА (перше заняття)

Нервова система – головна інтегруюча система організму, яка забезпечує зв'язок із зовнішнім середовищем, регулює функцію всіх життєвих процесів, координацію та інтеграцію діяльності систем органів. Нервова система забезпечує швидко, але короткочасну зміну функцій, на відміну від ендокринної системи, яка діє повільно, але довго.

Головною тканиною нервової системи є нервова тканина, яка здатна сприймати подразнення із зовнішнього або внутрішнього середовища, трансформувати їх у відчуття і на основі останніх формувати реакції-відповіді. Вивчення гістологічної будови органів нервової системи необхідне для розуміння її рефлекторної діяльності. Універсальним нервовим актом є рефлекс, у зв'язку з чим нервову систему розглядають як систему рефлекторних дуг різного ступеня складності.

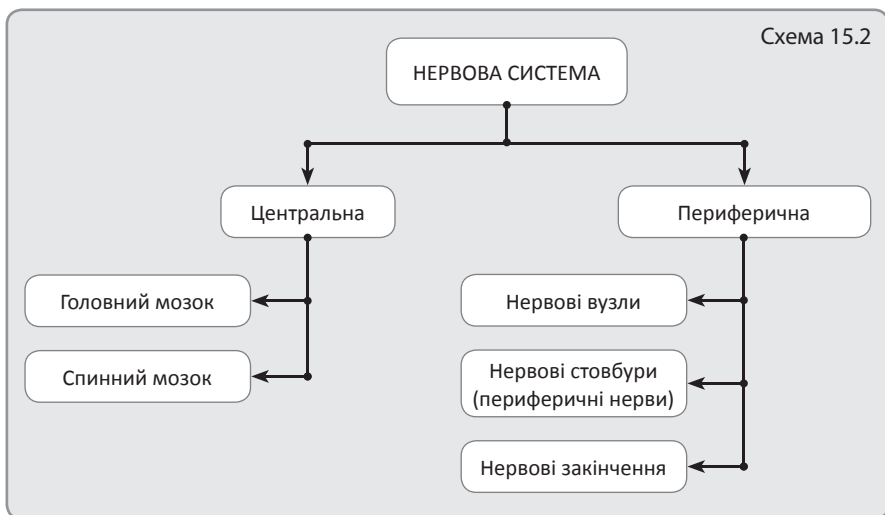
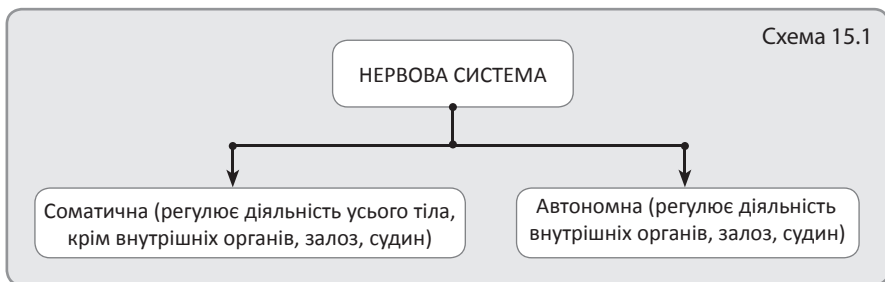
Розвиток нервової системи. Органи центральної нервової системи розвиваються з нервової трубки. Краніальна частина нервової трубки є джерелом розвитку головного мозку, а каудальна – спинного мозку. Нервова трубка поділяється на 3 зони: епендимну, плащову і крайову вуаль. Із крайової вуалі розвивається біла речовина спинного мозку, а з плащової – сіра. Епендимна зона утворює вистелення порожнин головного і спинного мозку. Спинномозкові і вегетативні ганглії нервової системи розвиваються з нервового гребеня.

Класифікація нервової системи

1. Фізіологічна (схема 15.1).
2. Анатомічна (схема 15.2).

Основною тканиною органів нервової системи є нервова тканина, яка складається з нейронів та клітин нейроглії.

Нервові центри – це скупчення нервових клітин у нервовій системі, з'єднані між собою синаптичними зв'язками. Розрізняють нервові центри 2-х видів: ядерного та екранного. *Центри ядерного типу* мають невпорядковане розташування нейронів, знаходяться в оточенні білої речовини. *Центри*



екранного типу – це поверхневі скупчення нейронів, у яких нейрони розташовані пошарово.

В основі діяльності нервової системи лежать рефлекторні дуги, які мають ряд особливостей у соматичній і вегетативній нервовій системі.

Соматична рефлекторна дуга (на прикладі спинномозкового рефлексу)

Рецепторна ланка утворена псевдоуніполярними нейронами, тіла яких розташовуються в спинномозкових вузлах. Дендрити цих клітин прямують у складі спинномозкових нервів до шкіри і скелетних м'язів, де утворюють нервові закінчення. Аксони цих нейронів ідуть через задні корінці в спинний мозок.

Асоціативна ланка представлена мультиполярними нейронами, тіла яких розташовуються в задніх рогах спинного мозку.

Ефекторна ланка складається з мультиполярних мотонейронів, тіла і дендрити яких розташовані в передніх рогах спинного мозку, а аксони виходять через передні корінці і прямують до скелетних м'язів (рис. 15.1).

Вегетативна рефлекторна дуга

Рецепторна ланка, як і в соматичній рефлекторній дузі, утворена псевдоуніполярними нейронами, тіла яких розташовуються в спинномозкових вузлах, але дендрити цих клітин утворюють нервові закінчення в тканинах внутрішніх органів. Аксони цих клітин через задні корінці надходять у бічні роги спинного мозку.

Асоціативна ланка представлена мультиполярними нейронами, тіла яких розташовуються в бічних рогах спинного мозку, їх аксони (прегангліонарні волокна) через передні корінці прямують до вегетативних вузлів.

Ефекторна ланка складається з мультиполярних мотонейронів, розташованих у вегетативних вузлах, аксони яких утворюють постгангліонарні волокна і прямують до робочих органів (рис. 15.1).

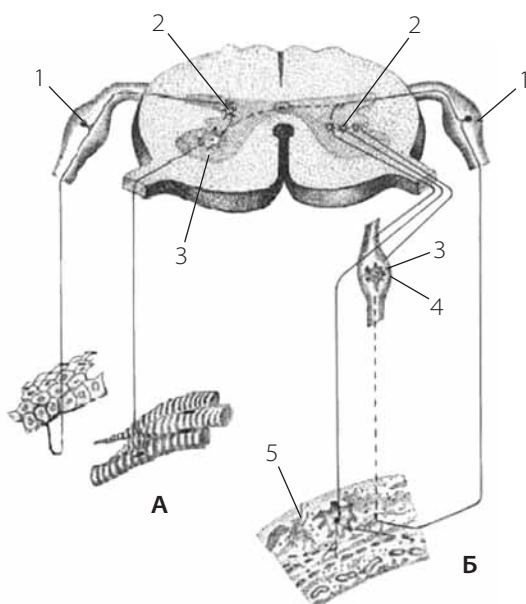


Рис. 15.1. Схема рефлекторної дуги:

А – соматична; Б – вегетативна (автономна). 1 – аферентний нейрон; 2 – асоціативний нейрон; 3 – ефекторний нейрон; 4 – вегетативний вузол; 5 – інтрамуральний ганглії

Периферична нервова система

Спинномозкові вузли – це скупчення нервових клітин поблизу злиття передніх і задніх корінців спинного мозку. Тут знаходяться перші (чутливі, аферентні) нейрони спинномозкових рефлекторних дуг. Це псевдоуніполярні нейрони (від тіла відходить один відросток, який потім розділяється на аксон